

Tromboflebite superficial: epidemiologia, fisiopatologia, diagnóstico e tratamento

Superficial thrombophlebitis: epidemiology, physiopathology, diagnosis and treatment

Marcone Lima Sobreira¹, Winston Bonneti Yoshida², Sidnei Lastória³

Resumo

A tromboflebite superficial de membros inferiores é doença de ocorrência comum, estando associada a diversas condições clínicas e cirúrgicas. Historicamente considerada doença benigna, devido à sua localização superficial e ao fácil diagnóstico, o tratamento foi conservador durante muito tempo, na maioria dos casos. Entretanto, relatos recentes de frequências altas de complicações tromboembólicas associadas – 22 a 37% para trombose venosa profunda e até 33% para embolia pulmonar – alertaram para a necessidade de abordagens diagnósticas e terapêuticas mais amplas, visando diagnosticar e tratar essas possíveis complicações. A possibilidade da coexistência dessas e de outras desordens sistêmicas (colagenoses, neoplasias, trombofilias) interfere na avaliação e influencia a conduta terapêutica, que pode ser clínica, cirúrgica ou combinada. No entanto, devido à falta de ensaios clínicos controlados e às incertezas quanto a sua história natural, o diagnóstico e o tratamento da tromboflebite superficial continuam indefinidos. Neste trabalho, foi feita uma revisão da literatura analisando-se a epidemiologia, fisiopatologia e estado atual do diagnóstico e tratamento da tromboflebite superficial.

Palavras-chave: Embolia pulmonar, profilaxia, tromboflebite, tromboflebite superficial, trombose venosa profunda.

Introdução

A tromboflebite superficial (TS), também chamada de trombose venosa superficial, é uma condição patológica caracterizada pela presença de um trombo na luz de uma veia superficial, acompanhada pela reação inflamatória da sua parede e dos tecidos adjacentes. Apresenta-se como um cordão palpável, quente, doloroso e hiperemiado no curso de uma veia superficial¹. A amplitude dessa trombose é variável, atingindo desde pequenas tributárias até grande extensão dos troncos safenos nos membros inferiores, podendo, em casos mais

Abstract

Superficial thrombophlebitis of the lower limbs is a commonly occurring disease, and it is associated with various clinical and surgical conditions. Historically considered to be a benign disease due to its superficial location and easy diagnosis, its treatment was, for a long time, conservative in most cases. Nevertheless, recent reports of high frequency and associated thromboembolic complications, which vary from 22 to 37% for deep venous thrombosis and up to 33% for pulmonary embolism, have indicated the need for broader diagnostic and therapeutic approaches in order to diagnose and treat such possible complications. The possibility of coexistence of these and other systemic disorders (collagenosis, neoplasia, thrombophilia) interferes with evaluation and influences therapeutic conduct, which may be clinical, surgical or combined. However, due to a lack of controlled clinical assays as well as to a series of uncertainties regarding its natural history, the diagnosis and treatment of superficial thrombophlebitis remain undefined. A literature review was performed analyzing the epidemiology, physiopathology and current status of the diagnosis and treatment of superficial thrombophlebitis.

Keywords: Pulmonary embolism, prevention and control, thrombophlebitis, superficial thrombophlebitis, deep venous thrombosis.

graves, estender-se ao sistema venoso profundo (SVP)²⁻⁴; pode também provocar embolia pulmonar^{2,5}, e há indícios de que esteja relacionada com a recorrência de episódios de tromboembolismo venoso⁶.

A incidência da TS varia de 125.000 casos/ano (EUA) a 253.000 casos/ano (França), sendo mais frequente quando se utilizam métodos diagnósticos mais acurados, como o mapeamento dúplex (MD)^{7,8}. Em nosso meio, Von Ristow et al., em levantamento retrospectivo de pacientes submetidos a cirurgia de varizes, encontraram sinais de tromboflebite progressa em 16% dos casos⁹.

1. Médico assistente. Doutor, Disciplina de Cirurgia Vascular, Universidade Estadual Paulista (UNESP), Botucatu, SP.

2. Professor livre-docente, Disciplina de Cirurgia Vascular, UNESP, Botucatu, SP.

3. Professor assistente, Doutor, Disciplina de Cirurgia Vascular, UNESP, Botucatu, SP.

Não foram declarados conflitos de interesse associados à publicação deste artigo.

Artigo submetido em 08.11.07, aceito em 24.03.08.

Fisiopatologia

A fisiopatologia da TS, à semelhança da trombose venosa profunda (TVP), também tem relação com a tríade de Virchow (1856). A TS ocorre mais freqüentemente em veias varicosas, pois estas podem apresentar alterações morfológicas na sua parede que predis põem à estase e, conseqüentemente, ao desenvolvimento do processo trombótico¹⁰. Um grande número de casos de TS ocorre após lesão intimal química, por injeções ou infusões intravenosas de diferentes soluções, com objetivos diagnósticos ou terapêuticos, e/ou mecânicas, como, por exemplo, cateterismo venoso. A TS pode ser prodrômica de várias doenças sistêmicas conhecidas, como neoplasias, arteriopatas e colagenoses¹¹⁻¹³, e, também, acompanhar uma série de outras doenças e síndromes, a saber:

- **Síndrome de Trousseau:** caracterizada por episódios de tromboflebite migratória superficial recorrente com comprometimento de veias, tanto em membros superiores quanto em membros inferiores, associados a adenocarcinomas do trato gastrointestinal produtores de mucina (estômago, pâncreas e cólon), pulmão, mama, ovário e próstata¹⁴.
- **Doença de Mondor:** tromboflebite de ocorrência rara, aparecendo mais freqüentemente na população feminina e comprometendo as veias da parede ântero-lateral do tórax. Na maioria das vezes, a sua etiologia é desconhecida. Em alguns casos, encontra-se associada a traumas locais, uso de anticoncepcionais orais, deficiência de proteína C e presença de anticorpos anticardiolipina¹⁵. Farrow et al. observaram associação com neoplasias de mama¹⁶.
- **Síndrome de Lemierre:** descrita pela primeira vez em 1936, caracteriza-se pela tromboflebite séptica da veia jugular interna concomitante à infecção da orofaringe, podendo evoluir com metástases, principalmente para território pulmonar, mas também fígado e baço. Outras causas relacionadas ao seu aparecimento são: cateterismo venoso central e infecção de outros sítios cervicais^{17,18}. O agente etiológico mais prevalente é o germe anaeróbio gram-negativo *Fusobacterium necrophorum*¹⁹.

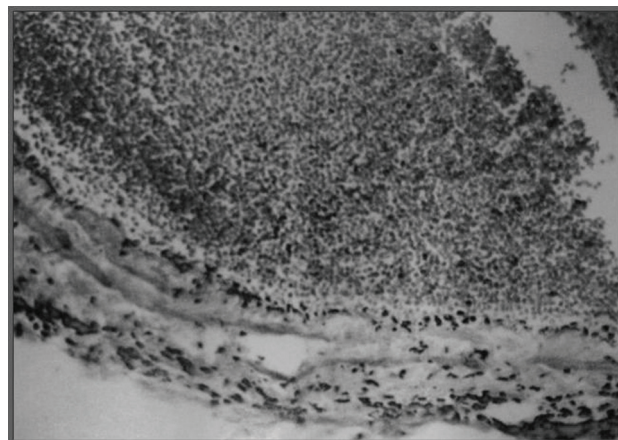


Figura 1 - Corte histológico de veia trombosada após indução química de tromboflebite superficial (observa-se acúmulo de leucócitos)

- **Doença de Buerger (Tromboangeíte obliterante):** neste caso, a TS apresenta caráter migratório e pode preceder ou ser concomitante ao comprometimento arterial²⁰. A sua presença reforça o diagnóstico de doença de Buerger.

Patologia

Do ponto de vista histopatológico, a veia e o trombo na TS apresentam, na sua fase inicial, predominância de infiltrado leucocitário (flogístico) (Figura 1 – lâmina HP), e este processo inflamatório propaga-se para tecidos vizinhos, em especial pele e tecido celular subcutâneo, explicando, assim, a caracterização do seu quadro clínico, como também a menor friabilidade e maior consistência do trombo²¹.

Aspectos topográficos

Em geral, o membro inferior esquerdo (MIE) parece ser mais acometido que o membro inferior direito (MID). As veias dos membros superiores também são acometidas com freqüência, como complicação de cateterismo venoso, sendo encontradas em até 51,5% dos casos em levantamento realizado na nossa instituição²² e sendo as veias cefálica e basílica as mais acometidas²³.

Em levantamento retrospectivo, realizado por Lutter et al., de 1.143 MD confirmatórios para TS, 56% ocorreram no MIE, enquanto que 51%, no MID. Entretanto, essa diferença não foi significativa²⁴. Gillet et al., em estudo prospectivo com 100 pacientes, observaram

que o MIE estava comprometido em 50% dos casos, enquanto que o MID, em 49%, e em 1% houve comprometimento bilateral. Nesse mesmo estudo, o território da veia safena magna (VSM) foi o mais acometido (75% dos casos) em relação ao território de veia safena parva (24,3%), sendo que em 0,7% (dois casos) esses dois territórios estavam envolvidos²⁵.

Complicações tromboembólicas

Trombose venosa profunda

Desde 1964, encontram-se relatos sobre essa complicação em pacientes com TS^{10,26-28}. Estima-se que a ocorrência de um episódio espontâneo de TS aumenta em cerca de 10 vezes (razão de chances = 10,3; IC 95%: 2,0-51,6) o risco de desenvolver TVP nos 6 meses subsequentes e com risco absoluto de 2,7%, quando comparado a uma população que nunca apresentou um episódio progressivo de TS²⁹. O comprometimento simultâneo do SVP geralmente acontece pela extensão do trombo através das veias perforantes ou da crossa, mas pode acontecer sem que haja uma conexão anatômica determinada (TVP associada), fortalecendo, nesse caso, a possível condição de hipercoagulabilidade acompanhando a TS. Entretanto, a extensão do trombo dentro do sistema venoso superficial e/ou sua proximidade com o SVP não teve correlação significativa com a ocorrência de TVP, segundo alguns autores^{30,31}. Em várias séries, a frequência da associação entre TS e TVP variou de 22,7 a 36 %^{3,10,24,32}. Essa associação parece ser ainda mais frequente em pacientes com varizes, provavelmente pelas alterações morfológicas características dessa doença, que favorecem tanto a estase como também o fluxo sanguíneo bidirecional nas perforantes e nas crossas³³. Entretanto, em estudo realizado no nosso serviço³⁴, a ausência de varizes aumentou em mais de nove vezes a chance de um indivíduo ter TVP (razão de chances = 9,09; IC 95%: 1,75-50,0), fato verificado por outros autores que demonstraram que a presença de varizes relacionava-s e com evolução mais benigna da doença tromboembólica venosa³⁰. No estudo de Gillet et al., a TVP foi diagnosticada em 36,4% dos casos quando a veia comprometida era varicosa e em 8,3% quando a veia comprometida era não-varicosa. No entanto, apesar de a diferença absoluta das frequências ter sido relevante, esta não foi significativa ($p = 0,097$), o que pode

ser explicado, segundo os autores, pelo mecanismo de extensão da TS para o SVP por meio das veias perforantes, que são mais desenvolvidas e mais frequentemente insuficientes nos pacientes varicosos. Em relação à presença de alguma alteração de trombofilia, no grupo com veias varicosas, esta ocorreu em 14,9%, e no grupo com veias não-varicosas, em 50%²⁵. Por outro lado, Bounameaux et al., em levantamento retrospectivo (período de 6 anos), onde a pletismografia associada ao ultra-som Doppler de ondas contínuas e o MD foram utilizados como métodos diagnósticos para TVP, contabilizaram 551 casos confirmados de TS, sendo que 31 deles (5,6%) apresentaram TVP simultânea no momento do diagnóstico da TS, e em 26 destes a TVP era proximal (4,7%). Nessa amostra, a única variável que apresentou relevância estatística ($p < 0,02$) para a ocorrência simultânea de TVP e TS foi imobilização prévia³⁵. Em trabalho original realizado, observou-se que, em 60 pacientes com TS, 13 pacientes (21,7%) apresentaram quadro de TVP associada³⁴.

Embolia pulmonar

A associação de TS com episódios de embolia pulmonar (EP), sintomática ou não, também tem sido referida por vários autores, e a frequência variou de 3 a 33%^{4,5,13,25}. Por outro lado, Weert et al., em estudo de coorte retrospectivo, demonstraram que, em um período de 6 meses, a ocorrência de TS não foi fator preditivo de ocorrência de EP (razão de chances = 1,0; IC 95%: 0,07-15,0)²⁹. Porém, em série retrospectiva, Blumentberg et al. demonstraram que a trombose diagnosticada por meio de MD progrediu para o SVP em 8,6% dos casos, e, em 10% desses casos, houve embolia para o pulmão, investigada através de cintilografia⁴. Em um estudo prospectivo conduzido por Verlato et al., foi encontrada frequência alta de EP pela cintilografia (33,3%) em pacientes que tinham a TS como única fonte emboligênica⁵. A proximidade do trombo com o SVP (representado principalmente pelas crossas) como também o comprometimento concomitante dessas junções (safeno-femoral e/ou safeno-poplíteia) não mostraram correlação significativa com o aparecimento de EP em outras séries^{1,3,5}. Em levantamento retrospectivo, Lutter et al. observaram indícios de que idade superior a 60 anos, história de TVP progressiva, repouso prolongado,

TS bilateral, sexo masculino e a presença de infecções estariam associados mais frequentemente à TVP ou EP²⁴. No estudo original que fizemos, foi observada frequência de 28,3% de EP associada à TS, sendo que a presença simultânea de TVP não foi determinante para sua ocorrência ($p = 0,36$)³⁴.

Diagnóstico

Até o final da década de 80, a TS era considerada como doença benigna, autolimitada, de baixa morbidade e com potencial pequeno para complicações, sendo o seu tratamento sintomático. Contudo, publicações mais recentes mostrando altas frequências de TEP associado à TS têm mudado esse enfoque, com conseqüentes mudanças nas abordagens diagnóstica e terapêutica^{3-6,10-12,25,36-38}.

O diagnóstico deve ser cuidadoso, com história clínica minuciosa, atentando-se para prováveis fatores de risco e ocorrência de eventos tromboembólicos anteriores: história de emagrecimento (neoplasias), tabagismo, infecção (síndrome de Lemierre), dentre outros.

Os fatores de risco são os mesmos da TVP, isto é, condições clínicas ou cirúrgicas vinculadas à tríade de Virchow, que podem ocorrer tanto isoladamente quanto associadas, potencializando, facilitando e/ou desencadeando, dessa forma, o desenvolvimento da TS. Como exemplos, podem-se citar:

- Lesão de endotélio: injeções intravenosas, cateterismo venoso, traumas, infecções;
- Alteração de fluxo: varizes, imobilização;
- Alteração da coagulação: neoplasias, gravidez, trombofilia, infecção.

O exame físico deve explorar com precisão o diagnóstico topográfico (Figura 2), determinando-se o tronco venoso comprometido e sua extensão /concomitância para o SVP, o que pode determinar mudança na abordagem terapêutica³⁹. Alguns autores defendem o uso sistemático do MD em pacientes com edema em membros inferiores (MMII), nos casos com história progressiva de TS, visto que a TS tem valor preditivo elevado para TVP, principalmente nos 6 meses

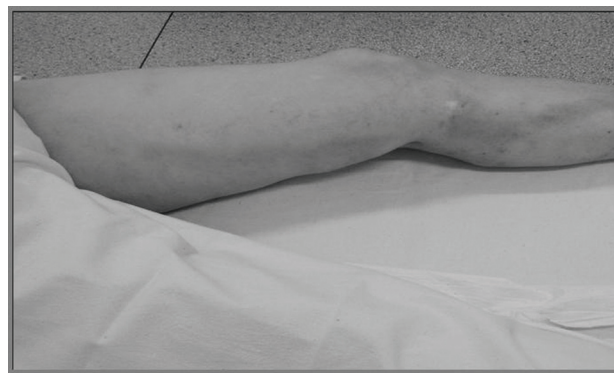


Figura 2 - Tromboflebite de veia safena magna (observa-se o cordão hiperemiado em trajeto de veia safena magna)

subseqüentes ao seu primeiro episódio²⁹. Outra vantagem do MD seria a possibilidade de estabelecer diagnóstico diferencial com outras patologias, como linfangite.

O MD tem papel de destaque no diagnóstico da TS, pois possibilita a visualização direta do trombo no interior do sistema venoso superficial e sua relação de proximidade com SVP (Figura 3), bem como extensão ou acometimento simultâneo do SVP⁴⁰. Por essas razões, a sua utilização rotineira é defendida por vários autores^{3,24,28,39,40}. Os pacientes com diagnóstico clínico e ultra-sonográfico de TS apresentam trombo ecogênico facilmente visível e não-compressível ao MD⁴⁰.

O MD é particularmente útil no diagnóstico diferencial de celulite, eritema nodoso, paniculite e linfangite e avalia com precisão se há acometimento do SVP e sua extensão⁴⁰. Além disso, tem a vantagem de ser um método inócuo e não-invasivo, ao contrário da flebografia, que apresenta complicações como alergia ao contraste, exposição à radiação e propagação da trombose⁴⁰, não sendo encontrada referência a respeito da utilização desta no diagnóstico da TS.

Tratamento

Assim como a abordagem diagnóstica, o tratamento da TS não se encontra estabelecido devido à falta de ensaios clínicos controlados e também a uma série de incertezas quanto à sua história natural, o que gera uma variedade de opções terapêuticas. O tratamento vai depender da sua etiologia, da sua extensão, da gravidade dos sintomas e da sua associação com outros fenômenos tromboembólicos, como TVP e/ou EP²⁻⁴. A

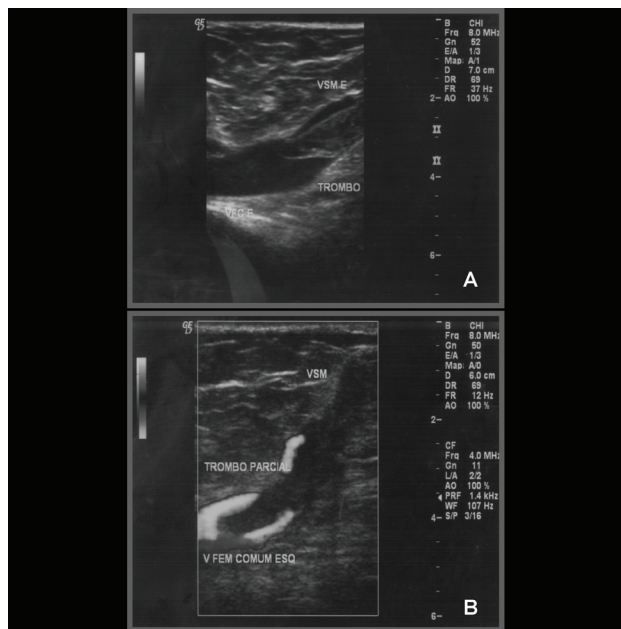


Figura 3 - Mapeamento dúplex de tromboflebite superficial, mostrando imagem de trombo parcial na veia safena magna e em veia femoral comum; A) modo B: imagem hiperecogênica do trombo em veia safena magna mergulhando em veia femoral comum; B) imagem em *power* Doppler mostrando o fluxo parcial peritrombo em azul

possibilidade da coexistência dessas e de outras desordens sistêmicas interfere na avaliação e influencia na conduta terapêutica, que pode ser clínica, cirúrgica ou combinada.

Tratamento clínico

De forma semelhante às outras doenças trombóticas venosas, o tratamento da TS deve incluir medidas que reduzam a estase e aumentem a velocidade de fluxo venoso⁴¹. Dentre essas medidas, a deambulação e o repouso em Trendelenburg são as mais comuns e com aceitação mais ampla. Na deambulação, ocorre ativação das bombas da panturrilha e plantar, favorecendo o aumento da velocidade de fluxo e, possivelmente, uma maior atividade do sistema fibrinolítico⁴¹. De maneira equivalente, o repouso em Trendelenburg favorece o retorno venoso pela drenagem gravitacional que, da mesma forma, pode incrementar a atividade fibrinolítica.

A compressão elástica, apesar de difundida, não é consensual. Andreozzi et al. defendem o uso de bandagem elástica de média a alta compressão na fase aguda da doença, interpondo gaze embebida de óxido de zinco

entre a pele e a bandagem, que parece reduzir o processo flogístico; a meia elástica representaria a forma de tratamento de manutenção²¹. Já De Palma indica o uso de meia elástica associado à aspirina em casos de varicottromboflebite, desde que este comprometimento esteja distante dos troncos safenos, sendo os pacientes orientados a manter suas atividades diárias³⁹. Em estudo prospectivo, randomizado e controlado que comparou as diversas formas de tratamento para TS (meia elástica, cirurgia, heparina e anticoagulante oral), a meia elástica foi a opção terapêutica com o custo financeiro mais baixo, mas foi associada à maior frequência de extensão do trombo e com o custo social mais elevado, devido ao tempo de afastamento do trabalho e/ou inatividade⁴². Além disso, a compressão pela meia elástica na fase aguda da TS pode piorar a dor local e, teoricamente, provocar embolização de um segmento mais friável do trombo a partir da veia comprometida por TS.

A existência de sinais e sintomas flogísticos na TS sugere a indicação de antiinflamatórios (sistêmicos ou tópicos); no entanto, não existem evidências de sua eficácia. A aplicação de calor úmido, como compressas mornas e bolsas térmicas, parece exercer ação antiinflamatória e é comumente utilizada. Becherucci et al.⁴³, em série controlada, na qual foram estudados 120 pacientes com tromboflebite relacionada à infusão de fármacos, compararam a eficácia de três tipos de tratamentos:

- Grupo 1: diclofenaco gel;
- Grupo 2: diclofenaco 75 mg por via oral duas vezes ao dia;
- Grupo 3: placebo.

O alívio sintomático em 48 horas de tratamento foi melhor nos grupos 1 e 2 em relação ao placebo⁴³. Entretanto, neste estudo, o desfecho foi o alívio dos sintomas, que é subjetivo. O MD deveria ter sido utilizado para avaliar extensão do trombo e outros parâmetros mais objetivos.

Em outra série prospectiva e randomizada, que incluiu 68 pacientes com TS espontânea ou relacionada à infusão de fármacos, o piroxicam gel foi comparado com um placebo e não foi encontrada diferença significativa entre esses grupos⁴⁴. Esse resultado corroborou

estudo experimental feito em nossa instituição, mostrando nenhum benefício no uso de pomadas com antiinflamatórios ou heparinóides na evolução do processo patológico local, visto à microscopia óptica⁴⁵.

Segundo recomendações do American College of Chest Physicians (ACCP), pacientes com quadro de TS que se desenvolveu subseqüentemente à infusão de fármacos podem ser beneficiados com o uso do diclofenaco gel (grau 1B) ou diclofenaco oral (grau 2B), não havendo qualquer tipo de menção a TS espontânea ou associada a varizes⁴⁶. Entretanto, as séries utilizadas para apoiar essa proposta são pequenas e com desfechos igualmente baseados em parâmetros subjetivos^{43,44}.

Por outro lado, os anticoagulantes, sejam em doses profiláticas ou em doses terapêuticas, constituem-se a classe de drogas que parecem carregar consigo a maior gama de benefícios para o paciente, visto que atuam no cerne da fisiopatologia da doença – a formação e propagação do coágulo. Podem ser utilizados como opção terapêutica única ou como coadjuvante ao tratamento cirúrgico. Além do efeito antitrombótico óbvio, os anticoagulantes, especialmente as heparinas, possuem atividades antiinflamatórias que potencializam os seus benefícios⁴⁷.

Embora algumas características do comportamento da doença, como a sua ocorrência em território venoso não-varicoso ou a relação de proximidade do trombo com o SVP, sejam sugestivas de uma evolução não-benigna acompanhada de TEP, ainda não há comprovação dessa hipótese^{3,25,48,49}. Ascer et al., em estudo prospectivo, sugeriram que a terapia anticoagulante preveniria a recorrência da doença e a embolia pulmonar²⁸, constituindo-se, assim, o tratamento ideal para a TS, principalmente quando esta atingisse a junção safeno-femoral (JSF). A maioria das séries sobre o tratamento anticoagulante da TS com heparina^{1,3,25,36,39,50,51} utiliza a forma não-fracionada (HNF) ou a de baixo peso molecular (HBPM) como droga inicial de escolha para o tratamento.

A dose de heparina (HNF ou HBPM) a ser utilizada também é motivo de controvérsia; algumas séries compararam diferentes doses de heparina entre si e a outras com modalidades terapêuticas alternativas, como os

antiinflamatórios. Parece haver uma tendência de resposta favorável quando se utilizam doses mais altas de heparina (quando comparadas com doses profiláticas). Em um estudo multicêntrico e randomizado, 117 pacientes foram divididos em três grupos: I) nadroparina cálcica – dose profilática fixa; II) nadroparina cálcica – dose corrigida pelo peso; e III) naproxeno (AINH). Ao final de 6 dias, o alívio sintomático foi significativamente maior nos grupos I e II do que no grupo que usou antiinflamatório ($p < 0,001$), não havendo diferença de eficácia entre os dois grupos que usaram a nadroparina⁵⁰. Em outra série com delineamento semelhante, comparando a enoxaparina sódica com antiinflamatório e placebo, verificou-se que não houve diferença significativa quanto à incidência de TVP entre os grupos após 12 dias de tratamento. Entretanto, a incidência de tromboembolismo venoso sintomático foi significativamente menor nos grupos que utilizaram a enoxaparina ($p < 0,001$), sendo que essa proteção foi mantida até os três primeiros meses de tratamento⁵².

Altas doses de HNF foram comparadas com doses profiláticas em uma série randomizada de 60 pacientes com diagnóstico de TS proximal de VSM. Houve diferença significativa em favor das altas doses de heparina no que diz respeito à ocorrência de eventos tromboembólicos sintomáticos e assintomáticos ao final de 6 meses de seguimento (Tabela 1)⁵¹.

Em estudo prospectivo, duplo-cego e randomizado, 436 pacientes com TS foram divididos em quatro grupos:

- Grupo 1: enoxaparina 40 mg dia + meia elástica;
- Grupo 2: enoxaparina 1,5 mg/kg/dia + meia elástica;
- Grupo 3: tenoxicam 20 mg/dia por via oral + meia elástica;
- Grupo 4 (controle): apenas meia elástica (controle).

Não houve diferença significativa entre os grupos (amostra homogênea). O tratamento foi prescrito por 10 dias e os pacientes foram seguidos por 3 meses (avaliação clínica e ultra-sonográfica). Nos 12 primeiros dias, os pacientes que utilizaram enoxaparina (grupos 1 e 2) ou tenoxicam (grupo 3) apresentaram redução significativa de progressão da doença (extensão do trombo) em comparação com aqueles que fizeram uso exclusivo da meia elástica, não havendo diferença entre os dois

Tabela 1 - Distribuição dos pacientes conforme dose de heparina utilizada e ocorrência de evento tromboembólico em série de Marchiori et al.⁵⁰

Características	Grupo I	Grupo II
Tamanho da amostra	30	30
Dose HNF semana 1	12.500 UI	5.000 UI
Dose HNF semana 2-4	10.000 UI	5.000 UI
Número de eventos TE	1*	6

HNF = heparina não-fractionada; TE = tromboembólicos.

* p < 0,05.

grupos de enoxaparina. Quando se comparou enoxaparina e tenoxicam, houve uma tendência favorável (não-significativa) do benefício da utilização da enoxaparina. Em relação à ocorrência de eventos tromboembólicos, também houve tendência de resultado favorável nos três grupos que tiveram tratamento medicamentoso, sem haver diferença significativa entre eles, quando comparados ao grupo-controle. Ao fim do período de estudo (3 meses), essa tendência desapareceu (Tabela 2), sugerindo existência de um efeito rebote ou de um traço desconhecido da história natural da TS, não sendo possível

concluir qual a melhor opção terapêutica para essa doença neste estudo⁵³.

A heparina pode, também, ser encontrada em gel para utilização tópica; entretanto, apesar de defendida por alguns autores⁵⁴⁻⁵⁷, a sua segurança e eficácia ainda não foram devidamente comprovadas. Górski et al. propuseram a aplicação da heparina gel micronizada e encapsulada – na forma de *spray* com liberação lenta (Lipohep Forte Spraygel) – para alívio sintomático na

Tabela 2 - Prevalência de eventos tromboembólicos entre os dias 1 e 12 e entre os dias 1 e 97 em série prospectiva (STENOX GROUP, 2003)⁵³

	Enoxaparina 40 mg	Enoxaparina 1,5 mg/kg	Tenoxicam 40 mg	Meia elástica
TEV (D1-D12)	(n = 112)	(n = 106)	(n = 99)	(n = 112)
EP	0	0	1 (1,0%)	0
TVP	1 (0,9%)	1 (0,9%)	1 (1,0%)	4 (3,5%)
TS (não-episódio ou extensão do trombo)	9 (8,1%)	6 (5,6%)	13 (13,0%)	33 (29,4%)
p	0,37	0,37	0,69	
TEV (D1-D97)				
EP	2 (1,8%)	0	1 (1,0%)	0
TVP	5 (4,5%)	4 (3,7%)	3 (3,0%)	5 (4,4%)
TS (não-episódio ou extensão do trombo)	16 (14,5%)	16 (15,0%)	15 (15,0%)	37 (33,0%)
p	0,76	> 0,99	> 0,99	

D1-D12 = dia 1 ao dia 12 de tratamento; D1-D-97 = dia 1 ao dia 97 de seguimento; EP = embolia pulmonar; TEV = tromboembolismo venoso; TS = tromboflebite superficial; TVP = trombose venosa profunda.

TS⁵⁵. No entanto, em relação à profilaxia de complicações tromboembólicas, nenhuma conclusão pôde ser tirada, visto que este não foi objetivo do estudo.

A respeito do anticoagulante oral antivitamina K, somente um trabalho prospectivo e randomizado o comparou com outras modalidades terapêuticas (meia elástica, HNF, HBPM, cirurgia), não sendo encontrada diferença significativa quanto às complicações (extensão do trombo, TVP). Entretanto, representou uma opção terapêutica de custo social elevado em comparação com as demais, devido ao afastamento do trabalho⁴².

Tratamento cirúrgico

O tratamento cirúrgico é também objeto de controvérsia. As possíveis vantagens da cirurgia seriam: alívio sintomático mais rápido e menor tempo de internação hospitalar, o qual reduziria os custos⁵⁸. Por outro lado, a desvantagem seria a não-prevenção de complicações tromboembólicas, visto que, no caso da simples ligadura dos troncos safenos, isso não evitaria a passagem do trombo pelas veias perforantes, assim como não minimizaria a condição de hipercoagulabilidade que poderia estar presente. As opções de tratamento cirúrgico incluem ligadura da croça, safenectomia e retirada de trajetos trombosados, e suas indicações vão depender da localização do trombo dentro do sistema venoso superficial (sua relação de proximidade com o SVP), da existência de condição técnica favorável, assim como da condição clínica do paciente.

O tratamento cirúrgico estaria mais indicado para TS acometendo veias varicosas. Nos casos de trombofilia e neoplasias – e, portanto, com risco tromboemboligênico maior –, o tratamento com anticoagulantes seria o mais indicado.

O tratamento cirúrgico teria basicamente três objetivos:

- Impedir a extensão da trombose do sistema venoso superficial para o profundo;
- Tratar a insuficiência venosa superficial, provável causa da TS;
- Prevenir recidivas.

As técnicas cirúrgicas que podem ser utilizadas são a crosssectomia na altura da JSF ou junção safenopoplíteia e ligadura de perforantes para impedir a extensão do trombo para o SVP e a retirada de trajetos com trombos. A complicação mais importante deste tratamento é o hematoma pós-operatório, mais freqüente que na cirurgia eletiva de varizes, devido ao componente inflamatório e à aderência aos tecidos adjacentes.

Em algumas situações, o trombo pode se estender proximalmente além do local onde é palpável ou visível pelos sinais inflamatórios, potencializando o risco de complicações tromboembólicas^{3,27,59-61}. O envolvimento da JSF é, para alguns autores, indicativo de tratamento cirúrgico^{27,58}.

Em série retrospectiva²⁷, foram analisados 221 pacientes, que foram divididos em quatro grupos de tratamento:

- Calor local + antiinflamatórios sistêmicos;
- Terapia anticoagulante;
- Cirurgia + anticoagulação;
- Cirurgia.

O tratamento cirúrgico (ligadura + retirada de trajetos), além de trazer o alívio sintomático mais rápido, tratou definitivamente a doença, visto que eliminou a possibilidade de recidivas e diminuiu o tempo de internação hospitalar e seu custo, embora essa diferença não tenha sido significativa²⁷.

Entretanto, em relação à ocorrência de complicações tromboembólicas, todos os casos de EP ocorreram no grupo A, enquanto a TVP foi observada apenas no grupo D²⁷ (Tabela 3).

Essa série avaliou apenas casos de TS em pacientes varicosos, o que pode representar um viés, visto que a alteração morfológica intrínseca desses troncos venosos pode ser a responsável pelo surgimento da TS, diferentemente do que ocorre quando o quadro surge em pacientes sem doença varicosa, quando uma condição de hipercoagulabilidade pode ser fator determinante e não está sendo tratada pela cirurgia.

Vários autores consideram o envolvimento da JSF como indicação absoluta de cirurgia^{58,59,61}. Em série

Tabela 3 - Distribuição dos pacientes segundo tamanho da amostra, tempo de internação hospitalar e número de episódios tromboembólicos em série retrospectiva de Husni et al.²⁷

	Tamanho amostral (n)	Tempo médio de internação (dias)	Nº de episódios de EP	TVP
Grupo A	60	12	10	0
Grupo B	22	8	0	0
Grupo C	04	8	0	0
Grupo D	135	5-8	0	10

EP = embolia pulmonar; TVP = trombose venosa profunda.

retrospectiva, Lohr et al. avaliaram 43 casos de TS envolvendo a JSF que foram tratados com safenectomia ou ligadura da JSF, e, após 4 meses de seguimento, não houve progressão do trombo e nem EP. Os autores avaliaram, ainda, os custos para cada tipo de abordagem terapêutica e verificaram que, quando o tratamento clínico (anticoagulação) foi escolhido, o custo foi de US\$ 7,967.62. Quando se indicou o tratamento cirúrgico, houve uma redução de, aproximadamente, 40% (US\$ 4,831.11) do custo total, sendo que os pacientes submetidos à cirurgia retornaram mais rapidamente às suas atividades habituais⁵⁸.

Há de se considerar, também, a baixa morbidade do procedimento cirúrgico, que em casos de ligadura simples da JSF pode ser feito sob anestesia local na maioria dos pacientes, diminuindo o tempo de internação hospitalar e o custo⁶¹.

Em artigo de revisão sistemática sobre o tratamento da TS supragenicular e sem envolvimento do SVP, Sullivan et al. afirmaram que a cirurgia (ligadura da JSF + retirada de trajetos flebíticos + interrupção de veias perforantes) produz melhores resultados, quando comparada à anticoagulação, no que diz respeito à extensão do trombo, tempo de recuperação, sangramento e alívio sintomático. Entretanto, não previne complicações tromboembólicas e apresenta maior morbidade⁶².

Em situações em que a TS ocorre sobre veias varicosas, fica claro o benefício da cirurgia, visto que esta pode corrigir possíveis causas, minimizando o risco de recidivas. Entretanto, quando acontece em veias não-varicosas, esse efeito protetor pode não ocorrer,

justificando, para alguns autores, a opção pelo tratamento clínico ou a associação deste ao tratamento cirúrgico, tanto no pré quanto no pós-operatório^{3-5,27,28,61}.

Poucos estudos avaliaram prospectivamente a abordagem terapêutica da TS, comparando os diversos tipos de tratamento entre si. Belcaro et al. avaliaram 444 casos de TS em veias varicosas que foram randomizados em seis grupos de tratamento e seguidos por um período de 6 meses⁴² (Tabela 4).

Observou-se que não houve diferença quanto à incidência de TVP entre os diversos grupos de tratamento ($p > 0,05$), porém a incidência de extensão do trombo foi significativamente maior nos grupos da compressão elástica e da ligadura simples ($p < 0,05$). Em relação aos custos, o tratamento mais caro foi o que utilizou HBPM, e o mais barato foi o da compressão elástica⁴², porém com o maior custo social (tempo e custo pelo afastamento das atividades). Por outro lado, há de se considerar que, neste estudo, foram avaliados apenas pacientes com veias varicosas. A dose utilizada de anticoagulante e a duração da anticoagulação não foram mencionadas, e, também, a avaliação ultra-sonográfica realizada durante o seguimento do estudo não foi feita de maneira cega, o que representa um viés favorável ao grupo que foi submetido à cirurgia. Em outra série prospectiva e consecutiva, cujo objetivo foi avaliar a segurança, a eficácia e o custo do tratamento clínico com HBPM em comparação com a cirurgia (desconexão safeno-femoral), não foram encontradas diferenças significativas entre os dois grupos em relação a complicações,

Tabela 4 - Distribuição dos pacientes segundo tipo de tratamento utilizado, ocorrência de TVP, extensão da trombose e custo financeiro (tratamento e social) em série retrospectiva de Belcaro et al.⁴²

	Tamanho amostral	Episódios de TVP	Extensão do trombo	Custo do tratamento (US\$)	Custo social* (US\$)
I) CE	78	06	32	480	571
II) CE ligadura de JSF	78	02	11	1180	221
III) CE + safenectomia + ligadura de perfurantes + retirada de trajetos	70	02	0	1280	238
IV) CE + HNF (dose profilática)	71	0	4	980	184
V) CE + HBPM (dose profilática)	76	0	4	3720	228
VI) CE + AVK	71	0	5	660	321

* Dias perdidos de trabalho e/ou custos devido à inatividade.

AVK = antivitaminas; CE = compressão elástica; HBPM = heparina de baixo peso molecular; HNF = heparina não-fractionada; TVP = trombose venosa profunda.

recorrência de TS e incidência de novos episódios de TVP e EP⁶³.

Conclusão

Baseado em dados de história clínica, do exame físico e também do MD, o tratamento da TS poderá ser clínico, cirúrgico ou ambos. É necessário estabelecer se o episódio ocorre em veias varicosas ou em veias não-varicosas; se o evento foi antecedido de algum fator desencadeante; qual o nível em que o trombo se encontra dentro dos troncos safenos; e qual sua proximidade do SVP, sendo que esses dois últimos dados vão depender dos achados ultra-sonográficos.

Os dados da literatura sugerem que, caso o evento ocorra em veias não-varicosas e sem fator desencadeante aparente, torna-se necessário pesquisar outras alterações, como neoplasias ou trombofilias, sendo necessário que o paciente seja mantido anticoagulado por um intervalo de tempo variável, dependendo da extensão da doença. Caso a trombose esteja restrita ao sistema venoso superficial, isto é, até suas crossas, mantém-se o tratamento por pelo menos 3 meses. Caso o trombo invada a luz das veias profundas (trombo mergulhante), o tratamento deverá ser mantido por 6 meses. Em situações de recorrência e sem envolvimento do SVP, deve-se reintroduzir a anticoagulação por um período

variável, dependendo da extensão do processo. Se houver TVP concomitante, o tratamento anticoagulante se impõe, e a duração vai depender do nível da TVP e da existência de um desencadeante (trombofilia, neoplasia).

Caso o evento ocorra em veias varicosas, a avaliação diagnóstica com o MD vai ser determinante na tomada de conduta, podendo a cirurgia ser realizada em primeiro tempo, após breve período de anticoagulação terapêutica, caso não haja TVP e nem EP concomitantes.

Em caso de comprometimento segmentar em veias isoladas e distais da perna, pode-se prescindir da anticoagulação em primeiro momento, orientando-se para cuidados locais e nova avaliação em 7 dias, ou se houver piora do quadro clínico. Caso haja extensão proximal do trombo ou sintomatologia importante na extremidade comprometida, deve-se utilizar HNF ou HBPM em doses terapêuticas, não prescindindo dos cuidados locais. Havendo evolução do quadro para TVP, e/ou EP, e/ou manutenção ou piora da sintomatologia inflamatória, utiliza-se também HNF ou HBPM em doses terapêuticas com reavaliações periódicas (Figuras 4 e 5).

Uma revisão sistemática a respeito do tratamento da TS de MMII concluiu que os AINH e a HBPM parecem ser as melhores opções terapêuticas, reduzindo, significativamente, a extensão e a recorrência da TS,

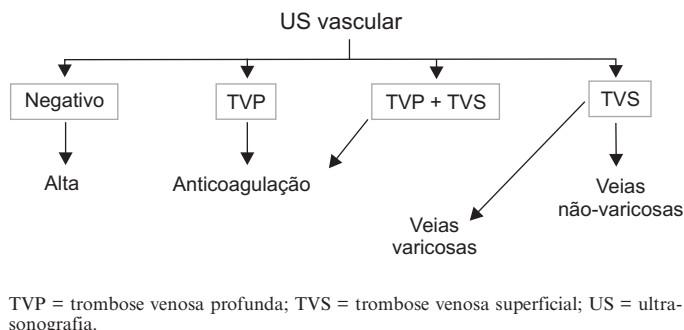
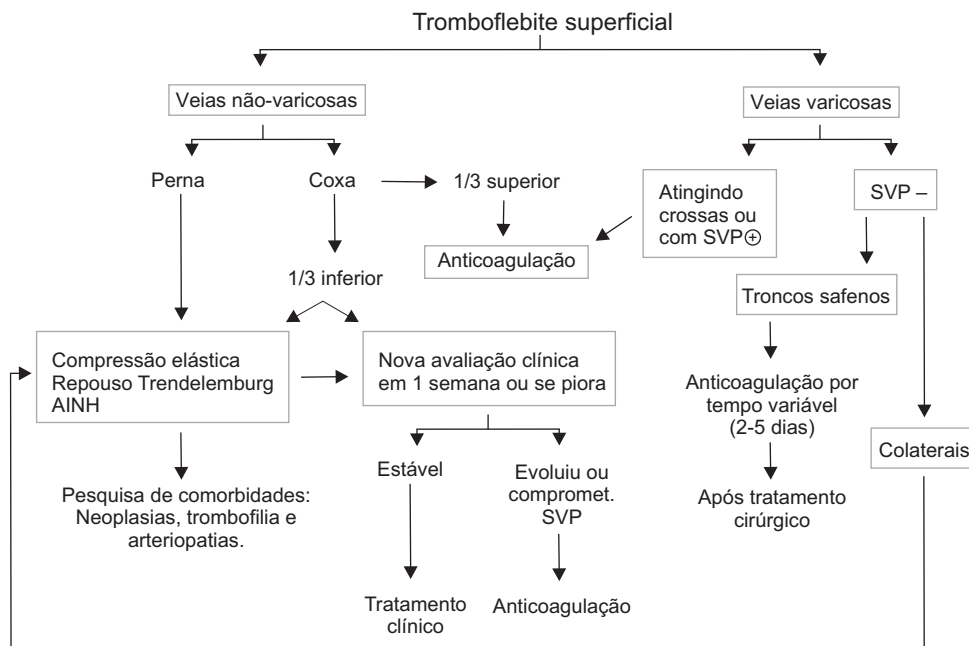


Figura 4 - Representação gráfica da abordagem diagnóstica em casos de tromboflebite superficial



AINH = naproxeno; SVP = sistema venoso profundo.

Figura 5 - Representação gráfica da abordagem terapêutica em casos de tromboflebite superficial segundo o tipo de veia comprometida

quando comparados com placebo⁶⁴. Entretanto, mais estudos seriam necessários para estabelecer com segurança o melhor esquema terapêutico⁶⁴.

O benefício real de cada um dos métodos terapêuticos ou da associação destes permanece obscuro. Futuros estudos sobre tratamento da TS são necessários para que possa ser estabelecida a melhor opção. Estudos prospectivos, multicêntricos e randomizados, com uma amostra populacional de tamanho suficiente para que se obtenha poder estatístico, devem compilar dados referentes à história natural da doença, como: frequência

de complicações associadas a cada uma das abordagens terapêuticas (clínica ou cirúrgica), presença de varizes ou não, extensão do trombo no sistema venoso superficial, propagação do trombo para dentro do SVP, frequência de TVP concomitante associada (não-contígua), frequência de EP, frequência de insuficiência venosa associada, taxa de recorrência e pesquisa de fatores de hipercoagulabilidade associados^{10,42,61-63}. Com base no conhecimento dessas características e nas evidências, poder-se-á escolher a melhor opção de tratamento para cada paciente.

Referências

- Kalodiki E, Nicolaides AN. **Superficial thrombophlebitis and low-molecular-weight heparins.** *Angiology.* 2002;53:659-63.
- Lastória S. Tromboflebite superficial. In: Maffei FHA, Lastória S, Yoshida WB, Rollo HA. *Doenças vasculares periféricas.* 3ª ed. Rio de Janeiro: MEDSI. p. 1354-61.
- Jorgensen JO, Hanel KC, Morgan AM, Hunt JM. **The incidence of deep venous thrombosis in patients with superficial thrombophlebitis of the lower limbs.** *J Vasc Surg.* 1993;18:70-3.
- Blumenberg RM, Barton E, Gelfand ML, Skudder P, Brennan J. **Occult deep venous thrombosis complicating superficial thrombophlebitis.** *J Vasc Surg.* 1998;27:338-43.
- Verlato F, Zucchetta P, Prandoni P, et al. **An unexpectedly high rate of pulmonary embolism in patients with superficial thrombophlebitis of the thigh.** *J Vasc Surg.* 1999;30:1113-5.
- Schönauer V, Kyrle PA, Weltermann A, et al. **Superficial thrombophlebitis and risk for recurrent thromboembolism.** *J Vasc Surg.* 2003;37:834-8.
- Coon WW, Willis PW 3rd, Keller JB. **Venous thromboembolism and other venous disease in the Tecumseh community health study.** *Circulation.* 1973;48:839-46.
- Laroche JP. **Thrombose veineuse superficielle (veine variqueuse, veine saine).** *Actual Vasc Int.* 1993;13:30-1.
- Ristow AVB, Arruda AM, Albuquerque JT, Medina AL. **Varizes primárias: 10 anos de experiência de com tratamento cirúrgico.** *Rev Assoc Med Bras.* 1979;25:216-8.
- Perrin M, Guex JJ, Gillet JL. **Traitement chirurgical des thromboses veineuses superficielles des membres inférieurs.** In: *Encyclopédie médico-chirurgicale (Paris-France) techniques chirurgicales: chirurgie vasculaire.* Paris: Elsevier; 2000. p. 43-165.
- Schafer AI. **The hypercoagulable states.** *Ann Intern Med.* 1985;102:814-28.
- Samlaska CP, James WD. **Superficial thrombophlebitis I. Primary hypercoagulable states.** *J Am Acad Dermatol.* 1990;22(6 Pt 1):975-89.
- Samlaska CP, James WD. **Superficial thrombophlebitis II. Secondary hypercoagulable states.** *J Am Acad Dermatol.* 1990;23:1-18.
- Wahrenbrock M, Borsig L, Le D, Varki N, Varki A. **Selectin-mucin interactions as a probable molecular explanation for the association of Trousseau syndrome with mucinous adenocarcinomas.** *J Clin Invest.* 2003;112:853-62.
- Husni EA, Williams WA. **Mondors disease. A superficial phlebitis of the breast.** *Lancet.* 1962;1:994-6.
- Farrow JH. **Thrombophlebitis of the superficial veins of the breast and anterior chest wall (Mondors disease).** *Surg Gynecol Obstet.* 1955;101:63-8.
- Turay UY, Erdogan Y, Ergün P, Biber C, Ciftçi B, Ayaz A. **Lemierre's syndrome (case report).** *Respirology.* 2001;6:171-3.
- Nakamura S, Sadoshima S, Doi Y, et al. **Internal jugular vein thrombosis, Lemierre's syndrome; oropharyngeal infection with antibiotic and anticoagulation therapy--a case report.** *Angiology.* 2000;51:173-7.
- Chirinos JA, Lichtstein DM, Garcia J, Tamariz LJ. **The evolution of Lemierre syndrome.** *Medicine (Baltimore).* 2002;81:458-65.
- Shionoya S. **Buerger's disease: diagnosis and management.** *Cardiovasc Surg.* 1993;1:207-14.
- Andreozzi GM, Verlato F. **Tromboflebiti Superficiali.** *Minerva Cardioangiol.* 2000;48(12 Suppl 1):9-14.
- Kobayasi S, Sadatsune T, Sicchieri CAR, Pinho SZ, Maffei FHA. **Complicações do cateterismo venoso. Estudo prospectivo de 202 casos.** *Rev Assoc Med Bras.* 1980;26:366-8.
- Leon L, Giannoukas AD, Dodd D, Chan P, Labropoulos N. **Clinical significance of superficial vein thrombosis.** *Eur J Vasc Endovasc Surg.* 2005;29:10-7.
- Lutter KS, Kerr TM, Roedersheimer LR, Lohr JM, Sampson MG, Cranley JJ. **Superficial thrombophlebitis diagnosed by duplex scanning.** *Surgery.* 1991;110:42-6.
- Gillet JL, Perrin M, Cayman R. **Thromboses veineuses superficielles des membres inférieurs: etude prospective portant sur 100 patients.** *J Mal Vasc.* 2001;26:16-22.
- Hafner CD, Cranley JJ, Krause RJ, Strasser ES. **A method of managing superficial thrombophlebitis.** *Surgery.* 1964;55:201-6.
- Husni EA, Williams WA. **Superficial thrombophlebitis of lower limbs.** *Surgery.* 1982;91:70-4.
- Ascer E, Lorensen E, Pollina RM, Gennaro M. **Preliminary results of a nonoperative approach to saphenofemoral junction thrombophlebitis.** *J Vasc Surg.* 1995;22:616-21.
- van Weert H, Dolan G, Wichers I, de Vries C, ter Riet G, Bulter H. **Spontaneous superficial venous thrombophlebitis: does it increase risk for thromboembolism?** *J Fam Pract.* 2006;55:52-7.
- Bergqvist D, Jaroszewski H. **Deep vein thrombosis in patients with superficial thrombophlebitis of the leg.** *Br Med J (Clin Res Ed).* 1986;292:658-9.
- Skillman JJ, Kent KC, Porter DH, Kim D. **Simultaneous occurrence of superficial and deep thrombophlebitis in the lower extremity.** *J Vasc Surg.* 1990;11:818-23; discussion 823-4.
- Barrellier MT. **Thromboses veineuses superficielle des membres inférieurs.** *Phlébologie.* 1993;46:633-9.
- Goren G, Yellin AE. **Primary varicose veins: topographic and hemodynamic correlations.** *J Cardiovasc Surg (Torino).* 1990;31:672-7.
- Sobreira ML. **Prevalência de trombose venosa profunda e embolia pulmonar em tromboflebite superficial de membros inferiores [tese].** Botucatu: Universidade Estadual Paulista; 2007.
- Bounameaux H, Reber-Wasen MA. **Superficial thrombophlebitis and deep vein thrombosis: a controversial association.** *Arch Intern Med.* 1997;157:1822-4.
- Gillet JL. **Thromboses veineuses superficielles des membres inférieurs: certitudes et incertitudes.** *Angiologie.* 2002;54:53-7.
- Nocera L, Pagano G, Bianco M. **Tromboflebiti degli arti inferiori: diagnosi di comodo?** *Minerva Cardioangiol.* 1996;44:103-9.

38. Decousus H, Epinat M, Guillot K, Quenet S, Boissier C, Tardy B. [Superficial vein thrombosis: risk factors, diagnosis, and treatment](#). *Curr Opin Pulm Med*. 2003;9:393-7.
39. de Palma RG. Superficial thrombophlebitis: diagnosis and management. In: Rutherford RB. *Vascular surgery*. 6th ed. Philadelphia: Elsevier Saunders; 2006. p. 2216-20.
40. Pulliam CW, Barr SL, Ewing AB. [Venous duplex scanning in the diagnosis and treatment of progressive superficial thrombophlebitis](#). *Ann Vasc Surg*. 1991;5:190-5.
41. Gracio AF. Efeitos da compressão pneumática intermitente plantar: avaliação pelo mapeamento dúplex e atividade fibrinolítica [dissertação]. Botucatu: Universidade Estadual Paulista; 2002.
42. Belcaro G, Nicolaides AN, Errichi BM, et al. [Superficial thrombophlebitis of the legs: A randomized, controlled, follow-up study](#). *Angiology*. 1999;50:523-9.
43. Becherucci A, Bagilet D, Marenghini J, Diab M, Biancardi H. [\[Effect of topical and oral diclofenac on superficial thrombophlebitis caused by intravenous infusion\]](#). *Med Clin (Barc)*. 2000;114:371-3.
44. Bergqvist D, Brunkwall J, Jensen N, Persson NH. [Treatment of superficial thrombophlebitis. A comparative trial between placebo, Hirudoid cream and piroxicam gel](#). *Ann Chir Gynaecol*. 1990;79:92-6.
45. Mattar L, Maffei FHA, Yoshida WB, Rollo HA, Curi PR. Estudo comparativo sobre a ação de heparinóides na evolução da tromboflebite experimental. In: Anais do XXVIII Congresso Brasileiro de Angiologia e Cirurgia Vascular; 1987; Curitiba, Brasil.
46. Buller HR, Agnelli G, Hull RD, Hyers TM, Prins MH, Raskob CE. [Antithrombotic therapy for venous thromboembolic disease: the Seventh ACCP Conference on Antithrombotic and Thrombolytic Therapy](#). *Chest*. 2004;126(3 Suppl):401S-28.
47. Ranjbaran H, Wang Y, Manes TD, et al. [Heparin displaces interferon- \$\gamma\$ -inducible chemokines \(IP-10, I-TAC, and Mig\) sequestered in the vasculature and inhibits the transendothelial migration and arterial recruitment of T cells](#). *Circulation*. 2006;114:1293-300.
48. Chengelis DL, Bendick PJ, Glover JL, Brown OW, Ranval TJ. [Progression of superficial venous thrombosis to deep vein thrombosis](#). *J Vasc Surg*. 1996;24:745-9.
49. Guex JJ. Thrombotic complications of varicose veins. [A literature review of the role of superficial venous thrombosis](#). *Dermatol Surg*. 1996;22:378-82.
50. Titon JP, Auger D, Grange P, et al. [\[Therapeutic management superficial venous thrombosis with calcium nandroparin. Dosage testing and comparison with a non-steroidal anti-inflammatory agent\]](#). *Ann Cardiol Angeiol (Paris)*. 1994;43:160-6.
51. Marchiori A, Verlato F, Sabbion P, et al. [High versus low doses of unfractionated heparin for the treatment of superficial thrombophlebitis of the leg. A prospective, controlled, randomized study](#). *Haematologica*. 2002;87:523-7.
52. Decousus H. [Treatment of superficial-vein thrombosis: a randomized double-blind comparison of low-molecular-weight heparin, non-steroidal anti-inflammatory agent and placebo \[abstract\]](#). *Thromb Haemost*. 2001;OC972.
53. Superficial Thrombophlebitis Treated By Enoxaparin Study Group. [A pilot randomized double-blind comparison of a low-molecular-weight heparin, a nonsteroidal anti-inflammatory agent, and placebo in the treatment of superficial vein thrombosis](#). *Arch Intern Med*. 2003;163:1657-63.
54. Belcaro G, Nicolaides AN, Geroulakos G, Cesarone MR, Incandela L, De Sanctis MT. [Essaven gel – review of experimental and clinical data](#). *Angiology*. 2001;52 Suppl 3:S1-4.
55. Incadela L, De Sanctis MT, Cesarone MR, et al. [Treatment of superficial vein thrombosis: clinical evaluation of Essaven gel – a placebo-controlled, 8 week, randomized study](#). *Angiology*. 2001;52 Suppl 3:S69-72.
56. De Sanctis MT, Cesarone MR, Incandela L, Belcaro G, Griffin M. [Treatment of superficial vein thrombosis with standardized application of Essaven gel. A placebo-controlled, randomized study](#). *Angiology*. 2001;52 Suppl 3:S57-62.
57. Górski G, Szopinski P, Michalak J, et al. [Liposomal heparin spray: a new formula in adjunctive treatment of superficial venous thrombosis](#). *Angiology*. 2005;56:9-17.
58. Lohr JM, McDevitt DT, Lutter KS, Roedersheimer LR, Sampson MG. [Operative management of greater saphenous thrombophlebitis involving the saphenofemoral junction](#). *Am J Surg*. 1992;164:269-75.
59. Lofgren EP, Lofgren KA. [The surgical treatment of superficial thrombophlebitis](#). *Surgery*. 1981;90:49-54.
60. Gjores JE. [Surgical therapy of ascending thrombophlebitis in the saphenous system](#). *Angiology*. 1962;13:241-3.
61. Krause U, Koch HJ, Kroger K, Albrecht K, Rudofsky G. [Prevention of deep venous thrombosis associated with superficial thrombophlebitis of the leg by early saphenous vein ligation](#). *Vasa*. 1998;27:34-8.
62. Sullivan V, Denk PM, Sonnad SS, Eagleton MJ, Wakefield TW. [Ligation versus anticoagulation: treatment of above-knee superficial thrombophlebitis not involving the deep venous system](#). *J Am Coll Surg*. 2001;193:556-62.
63. Lozano FS, Almazan A. [Low-molecular-weight heparin versus saphenofemoral disconnection for the treatment of above-knee greater saphenous thrombophlebitis: a prospective study](#). *Vasc Endovascular Surg*. 2003;37:415-20.
64. Di Nisio M, Wichers IM, Middeldorp S. [Treatment for superficial thrombophlebitis of the leg](#). *Cochrane Database Syst Rev*. 2007(2):CD004982.

Correspondência:
 Marcone Lima Sobreira
 E-mail: mlsobreira@gmail.com